

РЕСПУБЛИКАНСКИЙ НАУЧНО-ПРАКТИЧЕСКИЙ ЦЕНТР
НЕВРОЛОГИИ И НЕЙРОХИРУРГИИ

ЭПИКРИЗ №1922/338.

Ф.И.О. Пуздров Юрий Александрович, 1961 г. рожд.:

Адрес: г. Минск, ул. Плеханова 26, кв. 33

Место работы: ИП

Находился на стационарном лечении в неврологическом отделении №3 с 20.05.2016г. по 7.06.2016

Клинический диагноз: Спинальная мышечная амиотрофия, мономелическая форма, с выраженным дистальным, лёгким проксимальным парезом в левой руке.

Сопутствующий диагноз: АГ II риск3, закрытоугольная глаукома обеих глаз

Жалобы: На слабость, неловкость в левой руке, похудение в ней, ощущение кома в горле при глотании, изменение вкуса пищи.

Анамнез заболевания: Болеет: слабость левой кисти около 2 лет, постепенно прогрессирует, похудание в левой руке с июня, 2014. Стац. лечение 10ГКБ 11.09.14-26.09.14: БМН. Игольчатая ЭНМГ 24.09.14: заинтересованность переднероговых стр-р. УЗИ мышц: фасцикуляции рук, туловища, ног. МРТ ШОП, ГОП 18.04.14: протрузии С3-С7, Т6-Т8, Т11-Т12 до 2-3мм. Клиновидная деформация Т7-Т8 позвонков. КТ ПОП 22.01.13: протрузия L5-S1 до 6,8мм. Спондилолистез L5. В декабре 2015 года прошел курс стац лечения в РНПЦ неврологии и нейрохирургии. Проведено МРТ ГМ от 23.12.14, заключение: Мультифокальные изменения головного мозга (вероятно, сосудистого генеза); ЭНМГ от 24.12.2014: имеется заинтересованность переднероговых структур; УЗИ мышц от 19.12.14: редкие фасцикуляции в мускулатуре верхних и нижних конечностей, паравертебрально и параабдоминально. ЛП от 18.12.2014: общ. белок - 0,3, цитоз 20/3; спириометрия: показатели ВФЛ в пределах данных величин. Осмотрена консилиумом, выставлен диагноз: Спинальная амиотрофия, мономелическая форма с дистальным умеренным парезом левой кисти. Госпитализирован в РНПЦ неврологии и нейрохирургии повторно с для динамического наблюдения, дифдиагностики с БМН.

Анамнез жизни:

Перенесенные заболевания: гепатит А (1987), аппендэктомия (1970), киста гайморовой пазухи (оперирован 1981), 2ст. конхотомия (1999), искривление перегородки носа (1988), глаукома.

Сопутствующие заболевания: АГ

Аллергологический анамнез: не отягощен

Наследственный анамнез: не отягощен

Операции: аппендэктомия (1970), 2ст. конхотомия (1999)

Черепно-мозговые травмы: не было

Трансфузиологический анамнез: переливаний не было

Об-но: Общее состояние удовлетворительное. Кожные покровы, видимые слизистые: без изменений. Аускультативно дыхание везикулярное, проводится во все отделы легких с обеих сторон. Хрипов нет. ЧД 16/мин. Тоны сердца приглушены, ритмичны АД 120/80 мм рт. ст. ЧСС 68/мин. Живот: мягкий, доступен глубокой пальпации, безболезненный. Перитонеальные симптомы: отсутствуют. Мочеиспускание в норме. При поступлении правое плечо в диаметре (средняя треть) – 33 см, предплечье – 25,5, левое плечо – 29,5, предплечье – 20, правое бедро - 50, голень – 40, левое бедро – 48, голень – 39.

Неврологический статус: сознание ясное, ориентирован верно, фиксирован на собственных ощущениях. ЧН: зрачки D=S, движения глазных яблок в полном объеме, носогубные складки симметричны, язык по средней линии, спокоен. Глоточный вызывается, снижен. Сила в левой кисти снижена до 3б, проксимально сила в левой руке снижена до 4б. Резко ограничено сведение/разведение пальцев кисти. Атрофия мышц кисти, гипотрофия мышц предплечья, лёгкая гипотрофия плеча слева, легкая гипотрофия первого межпальцевого промежутка. Мышечный тонус снижен в левой руке. Сухожильно-периостальные рефлексы с верхних и нижних конечностей D=S, снижены. Патологических знаков нет. Менингеальных знаков нет. Нарушений чувствительности не выявлено. Координаторные пробы выполняет удовлетворительно. В позе Ромберга устойчив.

Обследования:

УЗИ ОБП от 30.05.16:

ПЕЧЕНЬ: не увеличена в размерах: КВР правой доли=150 мм; ПЗР левой доли=66 мм

КОНТУРЫ: ровные **ЭХОСТРУКТУРА:** однородная **ЭХОГЕННОСТЬ:** незначительно повышена

ОСОБЕННОСТИ: дополнительных образований не выявлено
в зоне ворот печени лимфатические узлы не определяются

СОСУДИСТЫЙ РИСУНОК ПЕЧЕНИ: без особенностей
ПОРТАЛЬНАЯ ВЕНА: не расширена: Д общего ствола-12 мм.
ПЕЧЕНОЧНЫЕ ВЕНЫ: не расширены
ХОЛЕДОХ: не расширен, Д=4 мм; внутрипросветных образований не выявлено.
ЖЕЛЧНЫЙ ПУЗЫРЬ: ФОРМА: овальная
РАЗМЕРЫ: 73x29 мм. СТЕНКА: не утолщена, 2 мм
ОСОБЕННОСТИ: дополнительных образований не выявлено.
ПОДЖЕЛУДОЧНАЯ ЖЕЛЕЗА: не увеличена в размерах, контуры ровные

ГОЛОВКА-21 мм,
ТЕЛО-14 мм, ХВОСТ-25 мм
ЭХОСТРУКТУРА: однородная
ЭХОГЕННОСТЬ: незначительно повышена
ВИРСУНГОВ ПРОТОК: не расширен
ОСОБЕННОСТИ: дополнительных образований не выявлено.
Диаметр селезеночной вены на уровне тела поджелудочной железы 8 мм.
СЕЛЕЗЕНКА: не увеличена в размерах: 117x40 мм

ФОРМА: серповидная
ЭХОСТРУКТУРА: однородная ЭХОГЕННОСТЬ: средняя
СЕЛЕЗЕНОЧНАЯ ВЕНА в обл. ворот-6 мм
сосудистый рисунок селезенки обычного характера, не деформирован.
ОСОБЕННОСТИ: дополнительных образований не выявлено.

ПОЧКИ: правая левая
РАСПОЛОЖЕНИЕ: в типичном месте в положении лежа.
КОНТУРЫ: ровные : ровные
РАЗМЕРЫ: 111x48 мм : 116x55 мм
ПАРЕНХИМ. СЛОЙ: обычной толщины, 19 мм : обычной толщины, 19 мм
ЧЛС: не расширена : не расширена
ОСОБЕННОСТИ: дополнительных образований не выявлено.

В ОБЛАСТИ НАДПОЧЕЧНИКОВ: патологических образований не выявлено.
ЛИМФАТИЧЕСКИЕ УЗЛЫ БРЮШНОЙ ПОЛОСТИ: не увеличены.
ЖЕЛУДОК, ТОНКАЯ, ОБОДОЧНАЯ КИШКА: патологический симптом "пораженного полого органа" - не определяется, внутрипросветное депонирование жидкости - не определяется.
БРЮШНОЙ ОТДЕЛ АОРТЫ, ЧРЕВНЫЙ СТОЛ, ВЕРХНЯЯ БРЫЖЕЕЧНАЯ, ОБЩИЕ ПОДВЗДОШНЫЕ АРТЕРИИ визуализированы, проходимы.

Аорта на уровне чревного ствола-18 мм, на уровне почечных артерий-16 мм, на уровне бифуркации-14 мм.
Стенка аорты и ветвей ровная, внутрипросветных образований нет. Кровоток во всех сегментах магистрального типа, с нормальными скоростными характеристиками.
Заключение: Диффузные изменения паренхимы печени, поджелудочной железы.

Дуплексное сканирование с цветовой и спектральной доплерографией артерий и вен нижних конечностей от 30.05.16:

ГЛУБОКИЕ ВЕНЫ: Бедренная вена, глубокая вена бедра, подколенная, задние большеберцовые, малоберцовые, икроножные и камбаловидные вены визуализированы с 2-х сторон.
Диаметры исследованных вен в диапазоне нормативных значений, симметричны. Эхогенность стенки не изменена. Внутрипросветные образования в исследованных венах не определяются, компрессия просветов полная. Кровоток спонтанный фазный, синхронизирован с актом дыхания. Гемодинамически значимой клапанной недостаточности глубоких вен не выявлено.

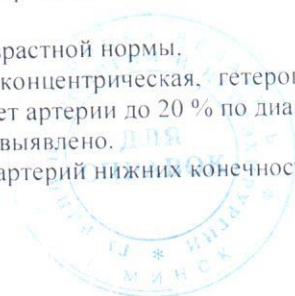
ПОВЕРХНОСТНЫЕ ВЕНЫ: Остиальные клапаны сафено-фemorального и сафено-подколенного соустьев, стволы клапаны БПВ и МПВ состоятельны с обеих сторон. Диаметры БПВ и МПВ в диапазоне нормативных значений, симметричны. Притоки БПВ и МПВ не расширены. Стенки вен тонкие, просветы свободные, компрессия просветов полная. **ПЕРФОРАНТНЫЕ ВЕНЫ:** слева- визуализируется в нижней трети голени по медиальной поверхности, состоятелен, справа- в с/з по медиальной поверхности голени, несостоятелен. Общая бедренная, поверхностная бедренная, глубокая артерия бедра, подколенная, задняя и передняя большеберцовые артерии визуализированы, проходимы.

С обеих сторон:

Комплекс интима-медиа обычной эхогенности, дифференцировка на слои сохранена, толщина КИМ в ОБА 1,0-1,2 мм.

Кровоток магистрального типа со скоростными характеристиками в пределах возрастной нормы. Справа-в просвете общей бедренной артерии определяется локальная, полуконцентрическая, гетерогенная, частично кальцинированная атеросклеротическая бляшка, стенозирующая просвет артерии до 20 % по диаметру.
Заключение: Эхографических признаков поражения вен нижних конечностей не выявлено.

Эхографические признаки нестенозирующего атеросклеротического поражения артерий нижних конечностей без локальных и системных гемодинамических нарушений.



сплетения, по ходу срединного, локтевого нервов не выявлено. Срединный, локтевой нервы не изменены

ЭНМГ от 30.05.16: Имеется заинтересованность переднероговых структур.

УЗИ мышц от 30.05.16: выраженные фасцикуляции мышц туловища, конечностей, клинически значимые.

Осмотр отоневролога от 31.05.16: на момент осмотра отоневрологический статус без особенностей.

Осмотрен консилиумом проф., д.м.н. Лихачёвым С.А., проф., д.м.н. Недзьведем Г.К., в.н.с. к.м.н. Рушкевич Ю.Н., в.н.с., к.м.н. Сидорович Э.К., в.н.с. к.м.н. Алениковой О.А., зав. отд., к.м.н. Чернуха Т.Н.: см. диагноз, рекомендации.

Анализы:

БАК:

Дата	Общий белок	Альбу мин	Креатинин	Мочевина	Холестерин	Триглицериды	Билирубин общий	Билирубин связанный	АсТ	АлТ
23.05.16	67,2	41,3	93	5,3	6,78	2,76	20,1	2,8	27,8	28,4
Глюкоза	Креатинкиназа общая	Креатинкиназа МВ	Лактат дегидрогеназа	Натрий	Калий	Кальций общий	СРБ			
4,8	281	12,6	188,6	140	4,6	2,39	0,7			

ОАК:

Дата	Лейкоциты *10 ⁹ /л	Нейт %	Лим. %	Мон. %	Эоз %	Баз. %	Пал. %	Эритроциты *10 ¹² /л	HGB г/л	Гематокрит %	Тромбоциты *10 ¹² /л	СО ₂ мм/ч
23.05.16	5,0	70	18	9	-	1	2	3,2	153	41,9	252	17

МРП от 25.05.16 - отриц. № 707 .

ОАМ:

Дата	РН	Удельный вес	Уробилиноген	Кетоны	Белок	Нитриты	Глюкоза
23.05.16	5,5	1025	+ -	-	-	-	-
Цвет	Прозрачность	Лейкоциты в п/зр.	Эпителий в п/зр.	Эритроциты в п/зр.	Соли	Бактерии	Слизь
с/ж	прозр	2-3	1-2	-	оксалаты		-

Лечение: Стол Б, режим III, ФТЛ, ЛФК.

Карнитин 10,0 в\в капельно №5, Мексидол 2,0 в\м №8, Ипигрик 1,5%-1,0 в\м №10, Диавитол 5,0 в\в струйно №5, табл. Нейромед форте по 1т 1 раз в день, магнитотерапия на шейно-воротниковую обл., массаж мышц спины.

Статус при выписке:

Рекомендовано:

1. Наблюдение невролога, терапевта по месту жительства.
2. Контроль АД, приём гипотензивной терапии по установленной схеме.
3. Мельдоний 250 мг. 1 таб. 3 раза в сут. 1 месяц.
4. Ипидокрин 20 мг. 1 таб. 3 раза в сут. 1 мес., 3 мес. след.
5. Курсы ЛФК, ФТЛ, массажа 2 раза в год.
6. Повторный осмотр в КПО РНПЦ неврологии и нейрохирургии через 4-6 мес.

Б/лист не нужен.

Зав. отд.

Чернуха Т.Н.

Клин. ординатор

Стрижакова Н.В.

Запрещено повторное применение