




Отделение ядерной медицины

ЗАКЛЮЧЕНИЕ ПЭТ/КТ ИССЛЕДОВАНИЯ

Ф.И.О. КРОПОТОВ АНАТОЛИЙ НИКОЛАЕВИЧ

Дата рождения «09» июля 1957 г.

Дата исследования «20» апреля 2016 г.



Исследование выполнено на позитронно-эмиссионном компьютерном томографе, совмещенном с компьютерным томографом «Biograph TruePoint 40», SIEMENS



ФИО пациента: КРОПОТОВ АНАТОЛИЙ НИКОЛАЕВИЧ

Дата рождения: «09» июля 1957 г.

Протокол сканирования: ПЭТ/КТ всего тела

Наименование радиофармпрепарата: 18-фтордезоксиглюкоза (18F-FDG)

Активность РФП: 234,1 МБк

Эффективная доза облучения: 9,5 мЗв

Диагноз направившего учреждения: С-г головки поджелудочной железы. St IIА, Т3N0M0. Состояние после операции – обходного холецистоанастомоза + ПХТ.

Цель исследования: определение распространенности заболевания (mts), выявление местного рецидива.

Голова, шея: Изменений со стороны верхнечелюстных, основной пазух, клетках решетчатого лабиринта не выявлено. Задняя стенка носоглотки ровная, без признаков гиперплазии лимфоидной ткани. Носовая перегородка не искривлена. Височно-нижнечелюстные суставы не изменены. Суставные щели симметричные, равномерной толщины. Участков повышенного накопления 18F-FDG не выявлено.

Шейные пространства дифференцируются без особенностей. Поверхностные и глубокие мышцы шеи без изменений. Слюнные железы дифференцированы, не увеличены, без патологического накопления 18F-FDG. Структурные изменения со стороны гортаноглотки не определяются. Щитовидная железа типично расположена, контуры четкие ровные, структура однородная. Патологического накопления 18F-FDG не выявлено. В структуре подкожной жировой клетчатки дополнительных патологических образований не выявлено.

Грудной сегмент: В верхней доле (S2) левого легкого визуализируется линейный фиброз, без признаков гиперфиксации изотопа. В правом легком очаговых, инфильтративных изменений и объемных образований не определяется.

Просвет трахеи и бронхов прослеживается до сегментарного уровня, стенки умеренно утолщены. Внутригрудные лимфатические узлы не увеличены, без патологического накопления 18F-FDG.

Со стороны крупных сосудов средостения, сердца, перикарда и пищевода изменений не выявлено. Структура и размеры под- и надключичных лимфатических узлов не изменены. Патологического захвата изотопа не определяется.

Абдоминальный сегмент: Состояние после операции – холецистоэнтероанастомоз (16.10.2015г.), в после операционной области патологического захвата индикатора не определяется.

Печень не увеличена в объеме, контуры ровные, четкие, структура паренхимы однородная, денситометрические показатели +46+52НУ. Внутривеночные и внепеченочные желчные протоки несколько расширены с наличием свободного газа.

Отделение
ядерной
медицины

г. Астана
р-н Есиль
ул Е495, зд.2
тел:

70-80-88

70-80-40

(вн. 79-46,
75-71, 80-40,
74-54)

8-705-888-7777

8-775-272-5991

8-705-533-0013

8-705-755-6123

Зав. отд. д.м.н.
Садуакасова А.Б.

Врачи:

Люгай Е.А.

Алтынбеков З.А.

Сарсенгалиев Т.И.



Желчный пузырь овальной формы, стенки не утолщены, содержимое негетерогенное за счет наличия свободного газа, рентгенконтрастные конкременты не определяются, патологического накопления 18F-FDG не выявлено.

Поперечный размер головки поджелудочной железы увеличен – 3,7см, на нативных изображениях гомогенной структуры и фокусом патологического накопления изотопа (SUV max – 6,8). Тело и хвост поджелудочной железы обычных размеров, без структурных изменений и признаков гиперфиксации изотопа. Вирсунгов проток дифференцируется в области тела и хвоста, не расширен. Парапанкреатическая клетчатка четко дифференцирована.

Селезенка несколько увеличена в размерах (селезеночный индекс – 571, нормальное значение ≤ 480), однородной структуры, контуры ровные, четкие.

Надпочечники Y-образной формы, размеры не увеличены, гомогенной структуры, с четкими ровными контурами. Патологического накопления 18F-FDG в структуре надпочечников не выявлено.

Почки расположены типично. В нижнем сегменте левой почки визуализируется образование повышенной плотности, диаметром 0,8см, субкапсулярной локализации, с четкими и ровными контурами, гомогенной структуры, без признаков гиперфиксации изотопа. Структура паренхимы правой почки однородная, контуры четкие, ровные. Чашечки и лоханки не расширены. Патологического накопления 18F-FDG не выявлено.

Малый таз: Мочевой пузырь с ровными, четкими контурами, однородным содержимым. Предстательная железа на нативных изображениях не увеличена, структура, контуры ровные, четкие. Семенные пузырьки дифференцируются, не увеличены. Клетчаточное пространство таза дифференцировано. Патологического накопления 18F-FDG не выявлено.

В малом тазу визуализируется свободная жидкость.

Скелет: Деструктивных изменений костей скелета не выявлено. Дегенеративно-дистрофические изменения в шейном, грудном и поясничном отделах позвоночника. Патологического захвата 18F-FDG не установлено.

Заключение:

- ПЭТ-КТ данные образования (с-г) поджелудочной железы с высоким захватом 18F-FDG.
- Состояние после операции – холецистоэнтероанастомоз 16.10.2015г.
- Аэрохолия.
- Спленомегалия.
- Киста левой почки (по Bosniak – I категории).
- Свободная жидкость в малом тазу.

Зав. отделением, д.м.н.

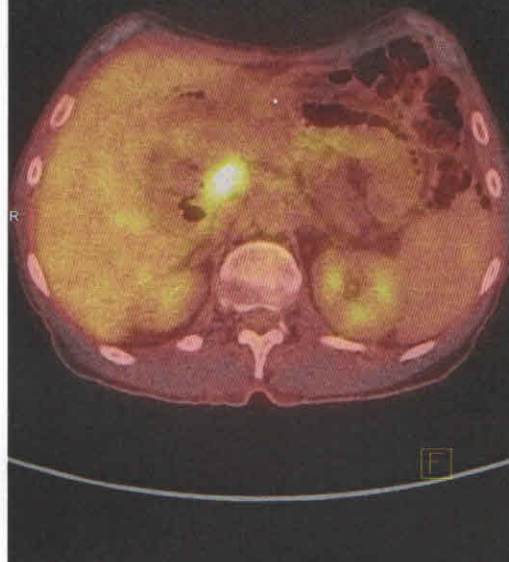
Садуакасова А.Б.

Дата и время проведения исследования 20.04.2016 г. 13 ч. 50 мин

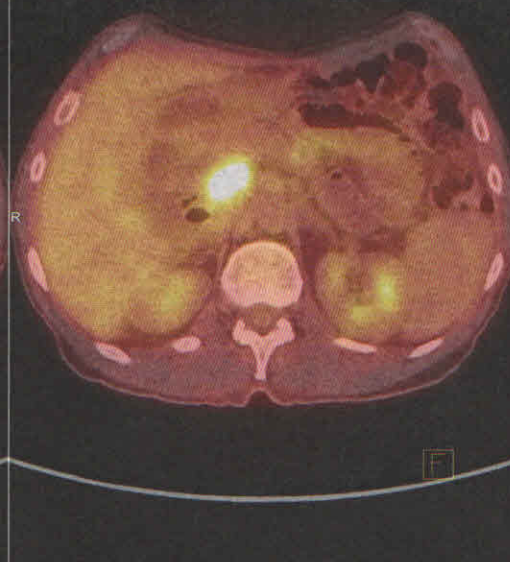Дата и время выдачи заключения 20.04.2016 г. 18 ч. 30 мин



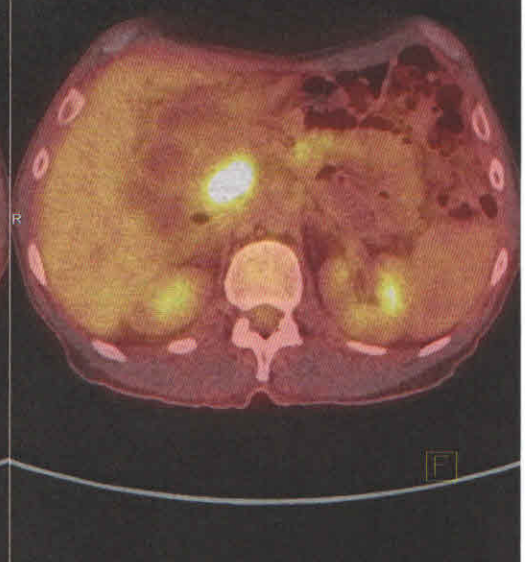KROPOTOV, ANATOLII
GOBMP
*7/9/1957, M, 58Y
4/20/2016
13:51:02.03
I No. 1
FUSED MPR



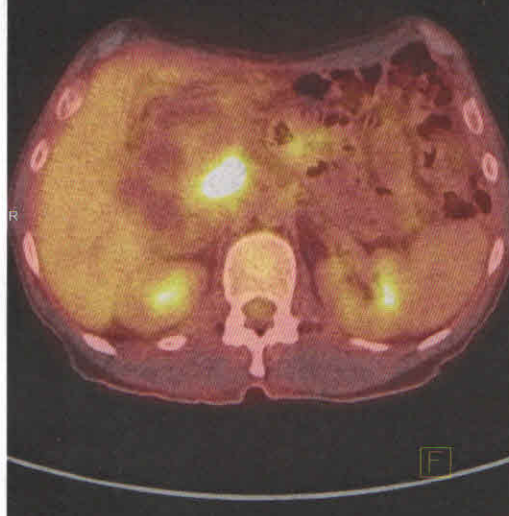Ser.Nr.58621
Biograph 40
syngo CT 2006A
4/20/2016
13:51:02.03
I No. 2
FUSED MPR



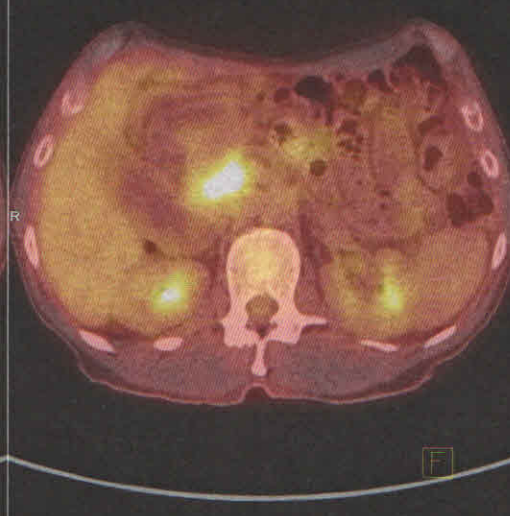Ser.Nr.58621
Biograph 40
syngo CT 2006A
4/20/2016
13:51:02.03
I No. 3
FUSED MPR



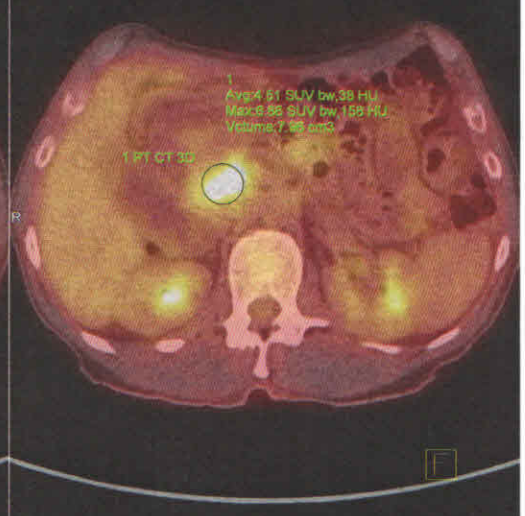KROPOTOV, ANATOLII
GOBMP
*7/9/1957, M, 58Y
4/20/2016
13:51:02.03
I No. 4
FUSED MPR



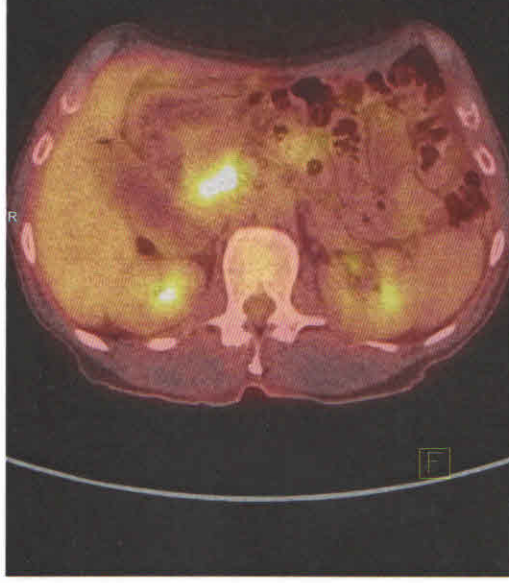Ser.Nr.58621
Biograph 40
syngo CT 2006A
4/20/2016
13:51:02.03
I No. 5
FUSED MPR



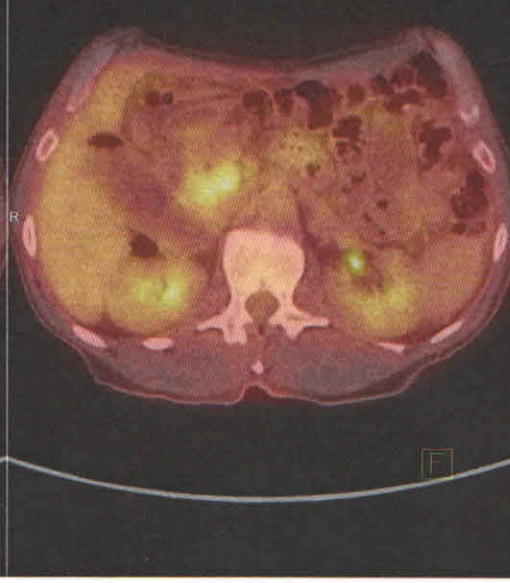Ser.Nr.58621
Biograph 40
syngo CT 2006A
4/20/2016
13:51:02.03
I No. 6
FUSED MPR



KROPOTOV, ANATOLII
GOBMP
*7/9/1957, M, 58Y
4/20/2016
13:51:02.03
I No. 7
FUSED MPR



Ser.Nr.58621
Biograph 40
syngo CT 2006A
4/20/2016
13:51:02.03
I No. 8
FUSED MPR



Ser.Nr.58621
Biograph 40
syngo CT 2006A
4/20/2016
13:51:02.03
I No. 9
FUSED MPR



