

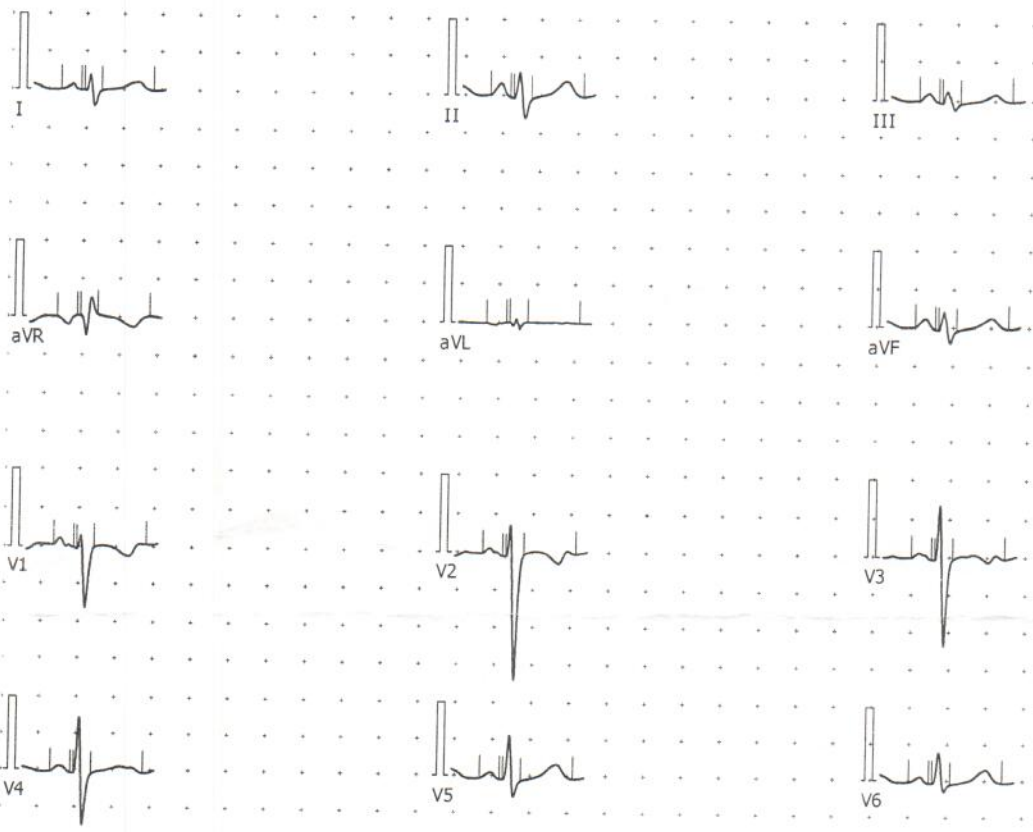
Отделение:

Пациент: Морозова Мария, 6 лет

Предварительный диагноз:

Тип обследования: Шаблон от 28.03.2016

Прибор: Поли-Спектр-8/EX (программа анализа 'Поли-Спектр')



25 мм/с 10 мм/мВ 0,05-35; ~50Гц



10 мм/с 10 мм/мВ 0,05-35; ~50Гц

ЧСС, уд./мин.	R-R макс., мс	R-R мин., мс	R-R ср., мс	P, мс	P-R(P-Q), мс	QRS, мс	QT, мс	QTс, мс	Ось QRS, °
100	794	525	601	106	123	94	369	476	97

Заключение:

Ритм синусовый нерегулярный с ЧСС макс. = 114 уд/мин, ЧСС мин. = 76 уд/мин.

Ускоренный ритм. Положение электрической оси сердца не определено.

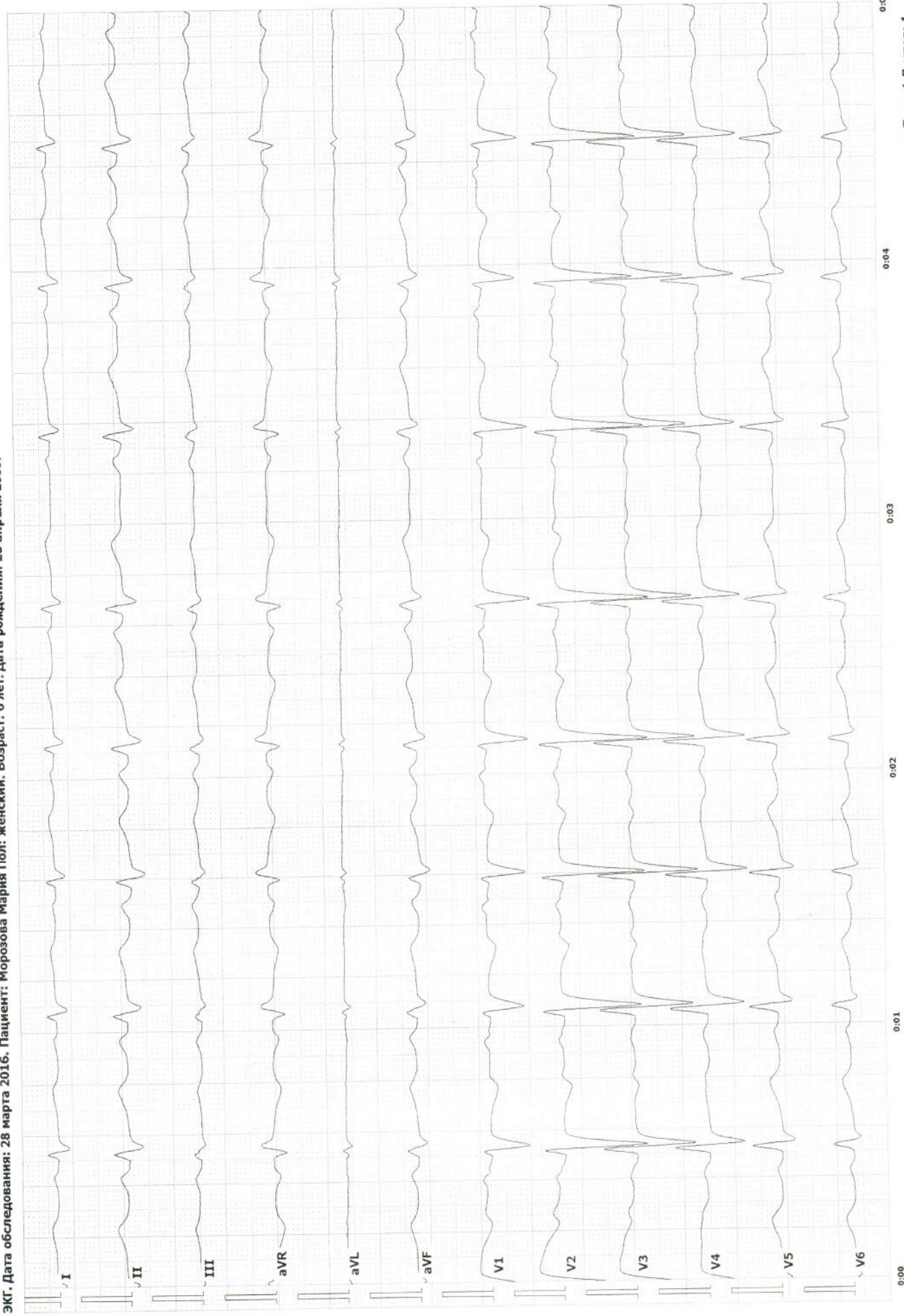
Удлиненный интервал QT.

Изменения Т в переднеперегородочных отведениях

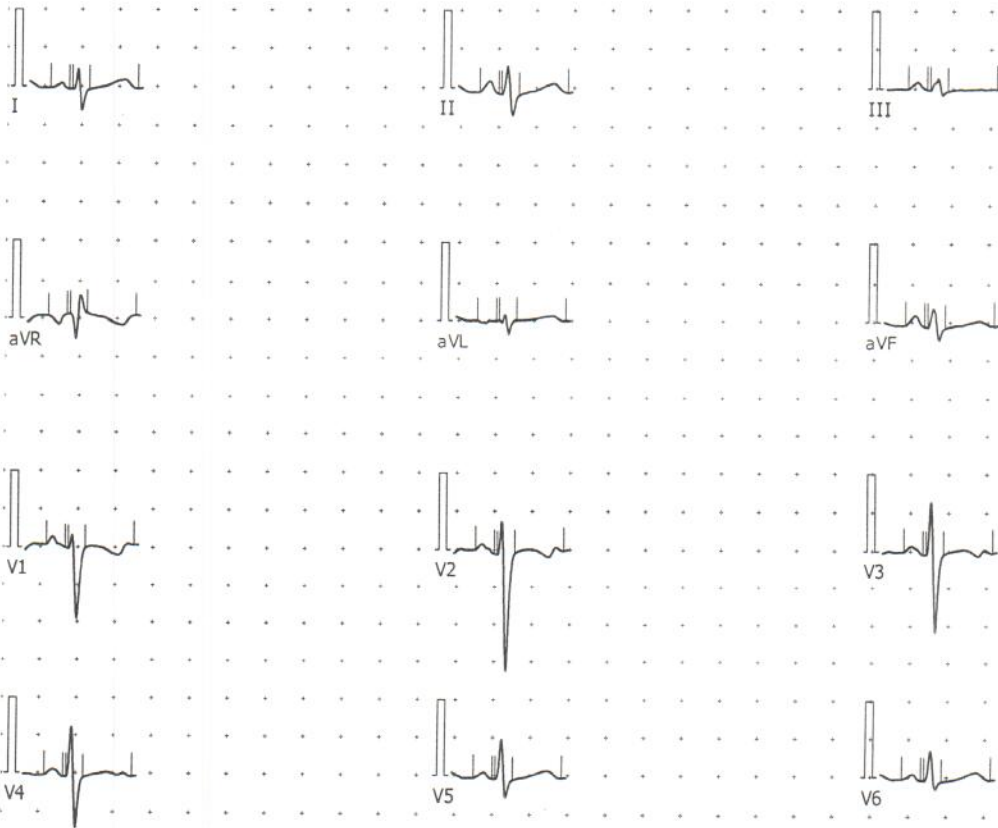
Врач:  Чернова В. Г.



ЭКГ. Дата обследования: 28 марта 2016. Пациент: Морозова Мария Пол: женский. Возраст: 6 лет. Дата рождения: 20 апреля 2009.



50 мм/с 10 мм/мВ 0,05-35; ~50Гц Секунды: 1 - 5 ЧСС: 106 уд./мин.



25 мм/с 10 мм/мВ 0,05-35; ~50Гц



10 мм/с 10 мм/мВ 0,05-35; ~50Гц

ЧСС, уд./мин.	R-R макс., мс	R-R мин., мс	R-R ср., мс	P, мс	P-R(P-Q), мс	QRS, мс	QT, мс	QTс, мс	Ось QRS, °
116	559	489	518	100	116	92	351	488	107

Заключение: ортопроба

Ритм синусовый нерегулярный с ЧСС макс. = 123 уд/мин, ЧСС мин. = 107 уд/мин.

Тахикардия. Положение электрической оси сердца не определено.

Удлинённый интервал QT.

Снижена амплитуда Т в переднеперегородочных, переднебоковых отведениях.

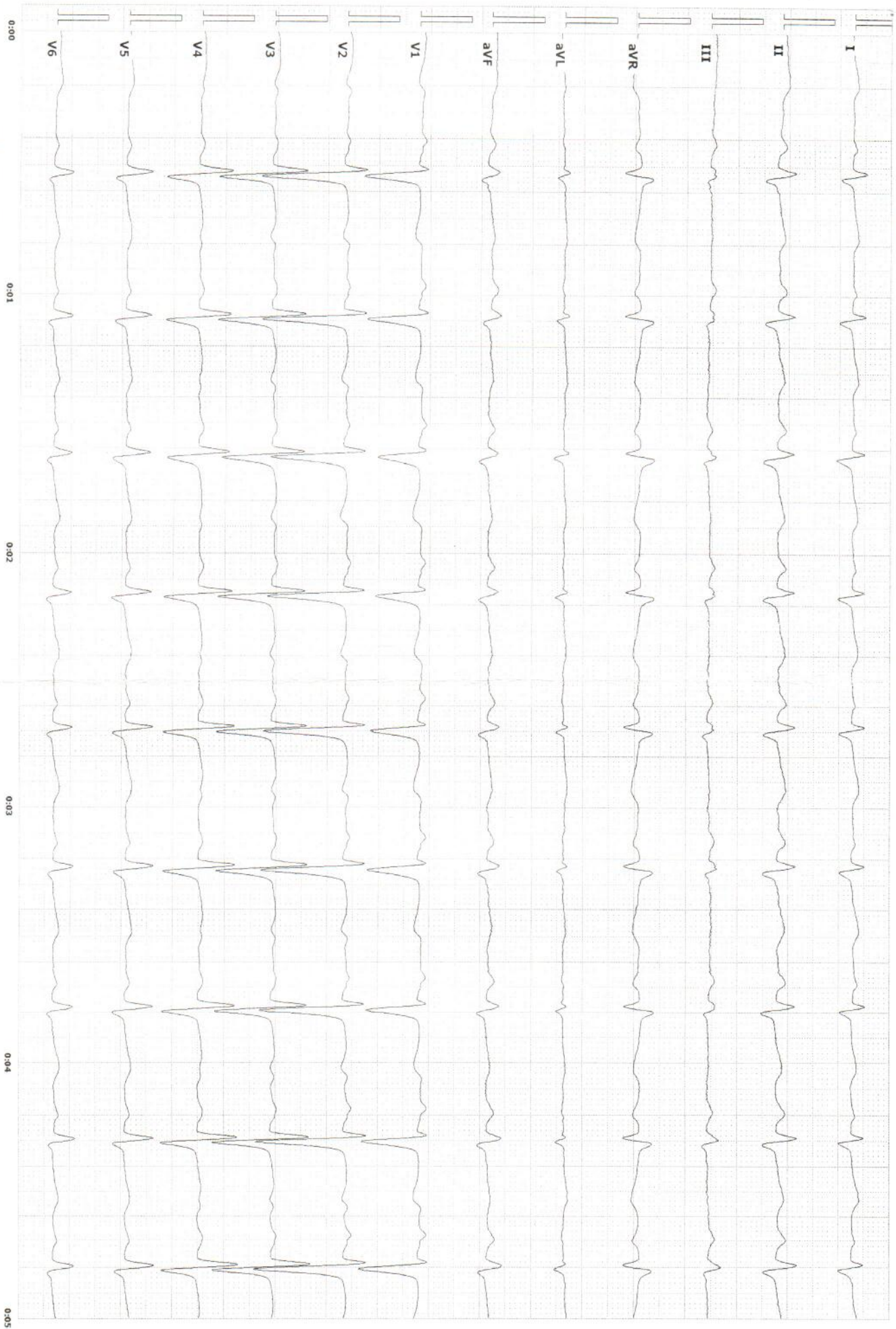
Врач:



Чернова В. Г.



ЭКГ. Дата обследования: 28 марта 2016. Пациент: Морозова Мария Пол: женский. Возраст: 6 лет. Дата рождения: 20 апреля 2009.



50 мм/с 10 мм/мВ 0,05-35 ~50Гц Секунды: 1 - 5 ЧСС: 113 уд./мин.

Лист: 1 Листов: 1