



СПб ГБУЗ Детская городская поликлиника №
49
Участок 31

Место для наклейки
штрих-кода
№ заказа

Направление на лабораторное исследование № 19195

16
Ф.И.О. Давыдова Ангелина Алексеевна; 13.12.2015; (ж) ; возраст: 0 лет 9 мес.
Св-во о рожд. IV-АК № 536210
Паспорт
Полис ЕП 7887489786000701 Филлиал ЗАО "МАКС-М" в г. Санкт-Петербург
Адрес регистрации г. Санкт-Петербург, г.Пушкин, ш. Красносельское, д. 12, корп. 2, кв. 59
Адрес проживания г. Санкт-Петербург, г.Пушкин, ш. Красносельское, д. 12, корп. 2, кв. 59
Диагноз J06.9 Острая инфекция верхних дыхательных путей неуточненная

Вид исследования	Вид платежа
Общий (клинический) анализ крови развернутый	ОМС

Подпись врача

/Калантарова Кристина Руслановна В.
П./

Уважаемая Ангелина Алексеевна!
Вы записаны на сдачу анализов в каб. № 1 лаборатория на 20.09.2016 в 9:45.
Убедительная просьба - приходите вовремя.

СОД - 30 руб

Мяч

жг - 2

Моем 5

А - 51

Сер 38

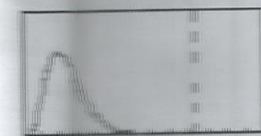

СПБ ГУЗ ДЕТСКАЯ ПОЛИКЛИНИКА 49
 СПБ ПУШКИН СОФИЙСКИЙ БР ДОМ 28

Имя:	Пациент ID:
Комментарии:	Проба ID: 10007
	Тип: HEC 4700A

Оператор ID:

Дата: 20/09/2016 13:40:15 Sect: 00032

	Результ.	флаги	Един.	Границы нормы
WBC	15.7	ч	10 ³ /μl	5.5 / 12.5
LYM	8.4	ч	10 ³ /μl	1.0 / 5.5
MON	0.6		10 ³ /μl	0.2 / 1.1
GRA	6.7	ч	10 ³ /μl	1.1 / 5.9
LYM%	53.4		%	30.0 / 63.0
MON%	3.7		%	3.0 / 10.0
GRA%	42.9		%	18.0 / 56.0
RBC	4.09		10 ⁶ /μl	3.50 / 5.10
HGB	11.4		g/dl	11.0 / 14.1
HCT	33.0		%	31.0 / 42.0
MCV	80.7		μm ³	68.0 / 86.0
MCH	27.9		pg	24.0 / 31.0
MCHC	34.5		g/dl	26.0 / 36.0
RDW	12.3		%	10.0 / 16.0
PLT	463	ч	10 ³ /μl	150 / 400
MPV	7.8		μm ³	7.0 / 11.0
PCT	0.361		%	0.200 / 0.500
PDW	12.8		%	10.0 / 18.0



флаги: FL4 FR1

ЛЕЙКОЦИТОЗ ЛИМФОЦИТОЗ ГРАНУЛОЦИТОЗ
 МИКРОЦИТЫ
 ТРОМБОЦИТОЗ

Имя: *Рез...*
 Фамилия: *...*
 Дата: *...*
 Подпись: *...*
 Место: *...*

СПб ГБУЗ Детская городская поликлиника
49
Участок 31

Направление на лабораторное исследование

Давыдова Ангелина Алексеевна; 13.1
мес.

IV-АК № 536210

ЕП 7887489786000701 Филиал ЗАО "МАКС"
г. Санкт-Петербург, г. Пушкин, ш. Красносельский

г. Санкт-Петербург, г. Пушкин, ш. Красносельский
J06.9 Острая инфекция верхних дыхательных путей

Вид исследования

клинический анализ крови развернутый

Подпись врача

Уважаемая Ангелина Алексеевна,
Вы записаны на сдачу анализов в каб. № 1 лаборатория.
Убедительная просьба - приходите вовремя.

002 - 30

1/24

28-2

март 5

1-51

сег 38

С необходимым количеством
рентгенологических исследований
СОГЛАСЕН
И. Давыдова

220-001
РЕНТГЕНОГРАММА
22.09.16 20. г.

Rg-ма органов грудной клетки в прямой проекции: очаговые и инфильтративные изменения убедительно не найдены. Легочный рисунок усилен в медиобазальных отделах легких (больше слева). Корни легких малоструктурны. Средостение не расширено. Контуры диафрагмы четкие. Реб-диаф. синусы свободные. Рекомендовано: Rg-контроль в динамике по клиническим показаниям.

Модуль "Лабораторные информационные системы"
 фрагмент единой информационной системы в сфере здравоохранения
БУЗ "КОНСУЛЬТАТИВНО-ДИАГНОСТИЧЕСКИЙ ЦЕНТР ДЛЯ ДЕТЕЙ"
 Централизованная клиничко-диагностическая лаборатория

12289, Санкт-Петербург, ул. Олеко Дундича, дом 36, корп. 2 Тел/факс: 8 (812) 366-72-95
 Сайт: <http://www.kdcd.spb.ru> E-mail: kdcd@inbox.ru

Лицензия № ФС 78-01-002479 от 23.01.2012 г.
 в соответствии ГОСТ Р ИСО 15189-2009. Регистрационный № РОСС RU.13СКО3.000184. Срок действия до 04.08.2017
 в реестре международного контроля качества EQAS 6710 Код в реестре внешней оценки качества РФ (ФСВОК) - 04696
100029792 23 августа 2016 г.



49пк (дети) / 5
 ова Н. П.

Источник: ОМС

№ И/Б (а/к):

пт: **Давыдова Ангелина Алексеевна**
 енский, дата рождения: 13.12.2015, возраст: 8 месяцев
 КРАСНОСЕЛЬСКОЕ 12-2-59
 ноз:

Код по ф.50:

Название теста	Результат	Ед. изм.	Норма
Исследование мочи методом сухой химии			
Специфический вес	1.005		1.015 - 1.03
Щелочность	6		5 - 9
Щелочность	25	кл/мкл	0 - 24
Лейкоциты	не обнаружены		
Нитриты	не обнаружен	г/л	0 - 0.24
Белок	в норме	ммоль/л	0 - 2.7
Глюкоза	не обнаружены	ммоль/л	0 - 0.4
Кетоны	в норме	мкмоль/л	0 - 16.9
Уробилиноген	не обнаружен	мкмоль/л	0 - 16
Билирубин	не обнаружены	кл/мкл	0 - 9
Эритроциты	светло желтая		
Цвет	Слабо мутная		
Прозрачность			
Микроскопия мочи			
Эпителий плоский	Небольшое количество		
Лейкоциты в п/зр	6 - 8 в поле зрения		
Слизь	1		

Комментарий:

24.08.2016 08:2

Врач ЦКДЛ: